

# Kennzeichnung von Pferden mittels Schenkelbrand und Mikrochip-Transponder

## Ein Beitrag zur Versachlichung der aktuellen Diskussion

von Christine Aurich, Peter Wohlsein, Jörg Aurich und Wolfgang Baumgärtner

Der Schenkelbrand bei Pferden stellte bei der aktuellen Novellierung des Tierschutzgesetzes ein strittiges Thema dar. Neue Untersuchungsergebnisse aus der Veterinärmedizin blieben in der Diskussion weitgehend unberücksichtigt. Im Oktober 2012 hat die Arbeitsgruppe Ernährung, Landwirtschaft und Verbraucherschutz der SPD-Bundestagsfraktion ein Gutachten von den Autoren dieses Artikels eingeholt, das im Folgenden gekürzt wiedergegeben wird. Mit diesem Beitrag sollen wissenschaftlich fundierte Argumente für und gegen den Schenkelbrand und die Mikrochip-Kennzeichnung von Pferden der Tierärzteschaft zugänglich gemacht und objektive Argumente zur aktuellen Diskussion beigetragen werden.

Foto

Die Notwendigkeit der Kennzeichnung von Pferden ist sachlich unstrittig, in der EU-Richtlinie 504/2008 vorgeschrieben und seit 2010 in nationales Recht umgesetzt. Traditionell erfolgt die Kennzeichnung von Pferden mit für ein Zuchtgebiet oder Gestüt spezifischen Brandzeichen. Als Alternative sind Mikrochip-Transponder mit wenigen Ausnahmen zur Kennzeichnung von Pferden in den EU-Ländern verbindlich vorgesehen. Bei der Bewertung der Kennzeichnungssysteme „Heißbrand“ und „Mikrochip-Transponder“ stellen sich folgende Fragen:

1. Wie hoch ist die akute Belastung von Pferden beim Brennen bzw. der Implantation eines Mikrochips?
2. Wie stark sind Belastung und Schmerzen des Tieres in den ersten Tagen nach der Kennzeichnung?
3. Entstehen langfristige morphologische Veränderungen im betroffenen Körpergewebe von Pferden nach Heißbrand oder Mikrochip-Implantation und welcher Art sind diese?
4. Sind Brandzeichen und Mikrochips jederzeit ablesbar?

Auf diese Fragen wird nachfolgend anhand eigener Untersuchungen und der relevanten wissenschaftlichen Literatur eingegangen.

### Akute Belastung beim Brennen bzw. der Implantation eines Mikrochips

#### Material und Methoden

Bei 14 Fohlen wurden Verhalten, Kortisolfreisetzung und Herzfrequenz beim Setzen eines Schenkelbrandes (n = 7) bzw. der Implantation eines Mikrochips an der linken Halsseite (n = 7) analysiert [1].

#### Ergebnisse

Bei den Fohlen wurde ein ähnliches Abwehrverhalten auf beide Kennzeichnungsverfahren festgestellt. In fast allen Fällen war die akute Abwehr sowohl auf das Brennen als auch das Chippen nur gering. Bereits beim Fixieren der Fohlen kam es zu leichtem Abwehrverhalten. Beim Fixieren nahm die Herzfrequenz zu, sank dann wieder ab, um mit dem Brennen oder Chippen erneut anzusteigen. Das Brennen und das Setzen eines Mikrochips bewirkten vorübergehend eine erhöhte Kortisolfreisetzung, deren Wert sich zwischen gebrannten und gechippten Fohlen nicht unterschied.

#### Beurteilung

Der Vorgang des Brennens und der Chipimplantation stellen für Fohlen vergleichbar akute

Belastungen dar. Eine Kortisolfreisetzung beim Brennen und Chippen war klar erkennbar, jedoch geringer als bei Pferdtransporten, Turnieren oder beim Absetzen von Fohlen [2,3,4]. Die Kortisolsekretion weist darauf hin, dass das Brennen und Chippen von den Fohlen als Stressoren empfunden werden. Verglichen mit anderen Situationen, denen Pferde regelmäßig ausgesetzt sind, bleibt die Kortisolfreisetzung aber niedrig, d. h. die Stressreaktion ist relativ gering.

Über die akute Belastung von Pferden beim Brennen und Chippen liegen zwar nur wenige Publikationen vor, diese kommen aber zu ähnlichen Ergebnissen. Bei erwachsenen Pferden bewirkt das Brennen eine deutlichere Abwehrreaktion als die Mikrochip-Implantation [5]. Fohlen zeigen beim Brennen eher ein auf Unbehagen hinweisendes Verhalten als beim Chippen [6]. Für die von einzelnen Pferdezuchtverbänden postulierte erhöhte Abwehr beim Implantieren eines Mikrochips im Vergleich zum Setzen eines Brandzeichens gibt es keine auf kontrollierte Studien basierenden Hinweise. Alle bisherigen Untersuchungen zum Brennen und Chippen von Pferden haben Stressreaktionen untersucht. Schmerzen, die bei Pferden objektiv nur schwer zu messen sind, wurden nicht analysiert.

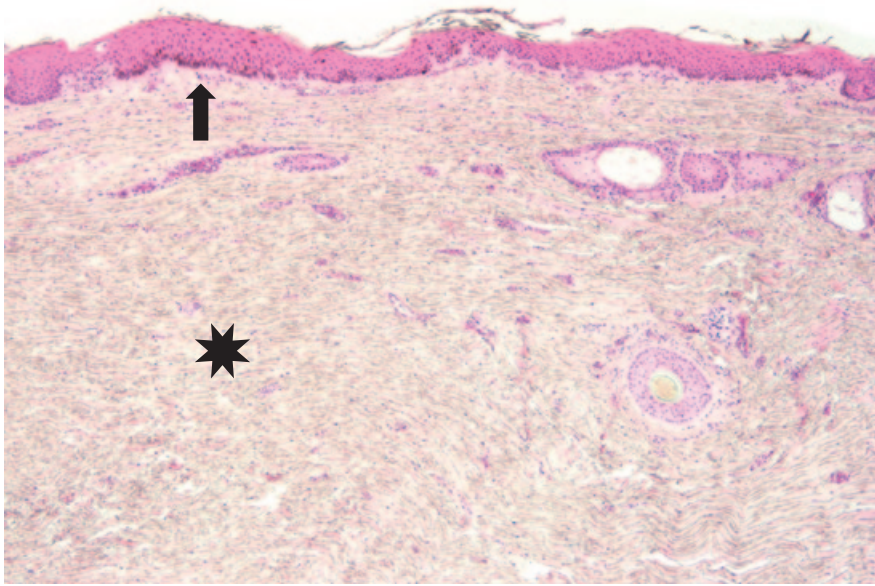


Abb. 1: 17-jährige Hannoveraner-Stute; Gewebeprobe aus dem Randbereich eines Heißbrandes: im Brennbereich fokale geringgradige epidermale Hyperplasie und Melanose (Pfeil) sowie ausgeprägte Koriumfibrose mit Verlust der Adnexe (Stern)  
Foto: Wohlsein

### Reaktion von Fohlen in den ersten Tagen nach dem Brennen bzw. nach der Implantation eines Mikrochips

#### Material und Methoden

Bei 14 Fohlen wurde über sieben Tage nach dem Brennen bzw. der Mikrochip-Implantation die Brenn- bzw. Chipstelle adspektorisch untersucht und mittels Thermografie die Hauttemperatur am rechten Hinterschapel (= Brennstelle), am linken Hinterschapel, an der rechten und der linken Halsseite (= Chipstelle) gemessen [1].

#### Ergebnisse

An der Brennstelle kam es zu einer der Form des Brenneisens entsprechenden Nekrose, die bis sieben Tage nach dem Brennen bei keinem Fohlen abgeheilt war. Nach Implantation eines Mikrochips lag an der Implantationsstelle keine klinisch nachweisbare Veränderung vor. Bei gebrannten Fohlen wurde nicht nur an der Brennstelle, sondern auch auf dem gegenüberliegenden Hinterschapel und beiden Halsseiten über sieben Tage eine um 2–3 °C erhöhte Hauttemperatur nachgewiesen. Bei geschöpften Fohlen trat keine Temperaturerhöhung der Haut auf.

#### Beurteilung

Der Heißbrand führt bei Fohlen zu Nekrosen an der Brennstelle und zu einer allgemeinen Reaktion des Organismus in Form einer Erhöhung der Körperoberflächentemperatur. Dieser Temperaturanstieg nach dem Brennen von Fohlen wurde auch in einer Studie der Universität Kiel beobachtet [7]. Ein kausaler Zusammenhang mit dem Heißbrand ist offensichtlich, jedoch sind die exakten pathophysiologischen Mechanismen noch unklar. Bei Menschen werden Störungen der Thermoregulation nach Verbrennungen beobachtet [8]. Die Größe der

Brandwunde bei Fohlen ist zwar relativ gering, es könnten jedoch ähnliche Mechanismen wie bei flächenhaft größeren Verbrennungen bei Menschen aktiviert werden. Untersuchungen zum Brennen von Pferden, die sich nur auf die akute Reaktion beschränken, decken den Zeitraum, in dem eventuell relevante Veränderungen stattfinden, daher nicht ab [1].

Eine weitere Studie zur Chip-Implantation [9] zeigte über drei Tage an der Implantationsstelle eine leicht erhöhte Hautempfindlichkeit. Die Konzentration des Entzündungsmarkers Serumamyloid A wurde durch das Setzen des Mikrochips aber nicht beeinflusst, und es gab keine allgemeinen Hinweise auf ein entzündliches Geschehen.

### Langfristige morphologische Veränderungen in der Haut von Pferden mit Heißbrand oder Mikrochip-Implantation

#### A) Heißbrand

##### Material und Methoden

Bei 28 Pferden aus dem Sektionsgut des Instituts für Pathologie der Tierärztlichen Hochschule Hannover (Alter: zwei Monate bis 20 Jahre; Ø 9,2 ± 5,9; drei Tiere <1 Jahr) wurden Gewebeprobe aus der gebrannten Haut und der unveränderten Umgebung entnommen und nach standardisiertem Laborverfahren aufgearbeitet. Die mit Hämatoxylin-Eosin und Spezialfärbungen behandelten Präparate wurden lichtmikroskopisch semiquantitativ ausgewertet.

##### Ergebnisse

Mit Ausnahme eines Pferdes wurden an der Brennstelle graduell variable morphologische Veränderungen nachgewiesen. Diese bestanden in Hyperpigmentierung (n = 22), epidermaler Hyperplasie (n = 21), dermalen

Fibrose (n = 23) und partiellem oder totalem Verlust adnexaler Strukturen (Abb. 1), d. h. Reduktion oder Fehlen von Haarfollikeln, Talg- und Schweißdrüsen (n = 22). Bei zwei der Jungtiere (Alter <1 Jahr) wurde eine hochgradige, chronisch-aktive, ulzerierende und nekrotisierende Dermatitis festgestellt [10].

#### Beurteilung

Der Heißbrand verursacht selbst bei unkomplizierter Heilung chronische Hautveränderungen. Bei zwei von drei Pferden unter einem Jahr bestanden Komplikationen in Form einer Dermatitis. Die histologische Untersuchung ergab qualitativ und quantitativ variable Veränderungen, die mit hoher Wahrscheinlichkeit durch die individuell unterschiedliche Exposition zum Brenneisen (Temperatur, Intensität und Dauer des Hautkontakts) bedingt sind. Der Verlust adnexaler Strukturen entspricht einer Verbrennung 3. Grades [10].

#### B) Mikrochip-Transponder

##### Material und Methoden

Bei 16 Pferden aus dem Sektionsgut des Instituts für Pathologie der Tierärztlichen Hochschule Hannover wurde ein Mikrochip festgestellt (Alter: zwei Monate bis 25 Jahre, bei einem Pferd war das genaue Alter nicht bekannt). Informationen über den Zeitpunkt der Implantation lagen nicht vor. Der Mikrochip und das ihn umgebende Gewebe wurden exzidiert, fixiert und nach standardisiertem Laborverfahren aufgearbeitet. Die mit Übersichts- und Spezialfärbungen behandelten Schnittpräparate wurden licht- und polarisationsmikroskopisch untersucht und semiquantitativ ausgewertet.

##### Ergebnisse

Makroskopisch waren die Transponder im subkutanen Fettgewebe (n = 3), im inter- und perimuskulären Bindegewebe (n = 8) oder in der Muskulatur (n = 5) lokalisiert und von einem sehr dünnen, nahezu transparenten Gewebe umgeben (Abb. 2). Elf Transponder hatten keine makroskopisch erkennbare Beschichtung, einer besaß eine Polypropylenkappe und vier waren vollständig von einem weißen Plastikpolymer umgeben.

Bei 15 Tieren (94 Prozent) wurde histologisch eine ausgereifte Bindegewebskapsel mit variierender Schichtdicke (12,7–289,5 µm; Ø 86,3 ± 70,0 µm) festgestellt (Abb. 3), während ein Jährling nur junges Granulationsgewebe aufwies. Dreizehn Pferde (81 Prozent) zeigten um den Transponder keine oder nur eine minimale entzündliche Infiltration. Drei Pferde (19 Prozent) wiesen mittel- bis hochgradige granulomatöse Entzündungen im Kontaktbereich zum Transponder auf. Bei zwei von diesen drei Tieren war auch eine bindegewebige Kapsel vorhanden, während bei dem Jährling nur unreifes Granulationsgewebe beobachtet wurde. Polarisationsoptisch doppeltbre-



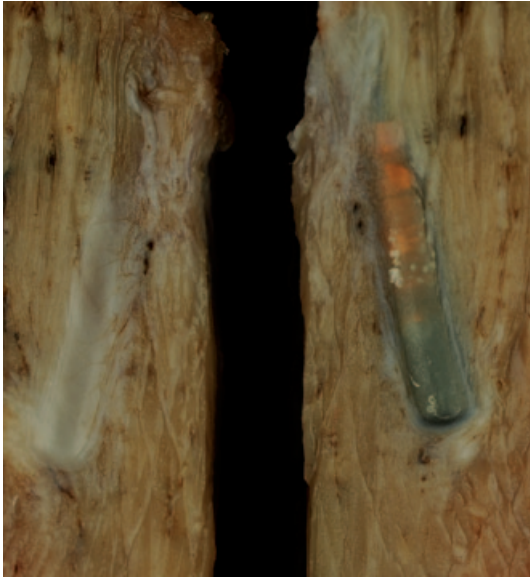

Abb. 2: 11 Monate altes Warmblutpferd mit intramuskulärem Transponder umgeben von dünner, grauer Gewebekapsel

Foto: Wohlsein

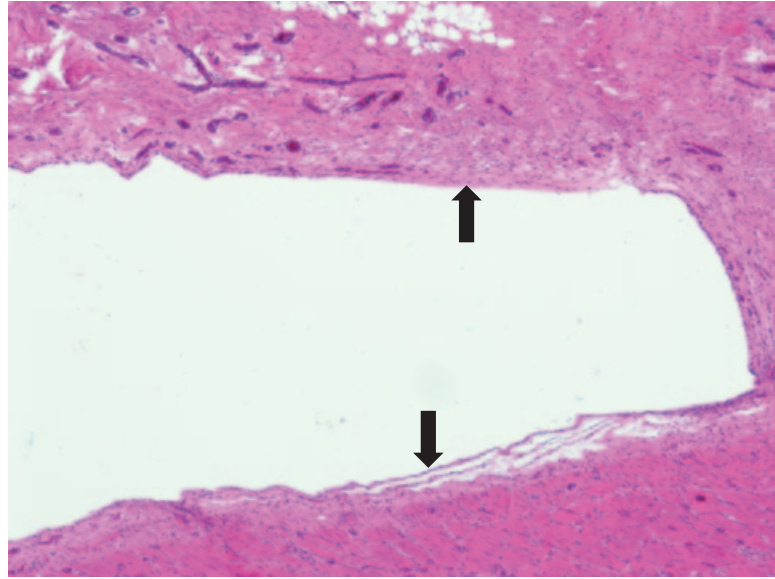


Abb. 3: Histologisches Bild der Kaverne des Transponders des Pferdes aus Abb. 2 mit schmaler bindegewebiger Demarkation (Pfeile)

Foto: Wohlsein

chendes Fremdmaterial wurde in keinem Fall nachgewiesen.

Bei zwei Tieren wurde in der dem Transponder benachbarten Muskulatur eine strangförmige Fibrose festgestellt, bei der es sich mit hoher Wahrscheinlichkeit um einen vernarbten Stichkanal handelt.

#### Beurteilung

Bei 13 von 16 untersuchten Pferden (81 Prozent) bestand eine bindegewebige Abgrenzung des Transponders mit fehlender oder nur minimaler Entzündung. Zwei weitere Transponder (13 Prozent) waren bindegewebig abgekapselt und von einer deutlichen granulomatösen Entzündung umgeben, während bei einem Jährling (6 Prozent) die ausgeprägte Entzündung mit unreifem Granulationsgewebe einher ging. Zusätzlich wurden bei zwei Pferden vernarbte Stichkanäle nachgewiesen. Massive Gewebsreaktionen auf den Transponder, wie sie in einem humanmedizinischen Gutachten [11] beschrieben werden, konnten in den eigenen Untersuchungen nicht bestätigt werden.

#### Ablesbarkeit von Brandzeichen und Mikrochip-Transpondern

##### A) Heißbrand

#### Material und Methoden

Bei 248 mit verschiedenen Brandzeichen gekennzeichneten Pferden erfolgte eine Identifizierung durch drei unabhängige Untersucherinnen mit langjähriger Erfahrung bzw. Ausbildung in Pferdesport und -zucht. Es wurden das zuchtverbandsspezifische Symbol und die zur Identifizierung des Tieres gebrannte zweistellige Zahl abgelesen und mit den Angaben im Equidenpass verglichen.

#### Ergebnisse

Von allen drei Untersucherinnen übereinstimmend wurden 85 Prozent der Zuchtverbandsbrände und 39 Prozent der Nummernbrände korrekt gelesen. Von einzelnen Untersucherinnen wurden 88 bis 89 Prozent der Zuchtverbandsbrände und 47 bis 53 Prozent der Nummernbrände korrekt gelesen [10].

#### Beurteilung

Brandzeichen erlauben keine zuverlässige und eindeutige Identifizierung von Pferden. Das gilt v. a. für den Nummernbrand (Abb. 4), der zusammen mit Alter und Signalement die Zuordnung von Pferd und Equidenpass ermöglichen soll. Ein Nummernbrand, der bei weniger als 40 Prozent der Tiere ablesbar ist, erfüllt nicht die Bedingungen für die Tierseuchenbekämpfung oder Identifizierung von

Pferden bei Wettbewerben oder Rechtsstreiten. Durch Scheren der Brennstelle kann die Erkennbarkeit von Brandzeichen verbessert werden, aber ein Teil der Fälle bleibt weiterhin unlesbar (pers. Beobachtungen von Peter Wohlsein und Wolfgang Baumgärtner). Die eigenen Ergebnisse stimmen mit einer Studie der Deutschen Reiterlichen Vereinigung überein, in der ebenfalls nur 80 Prozent der Zuchtverbandsbrände und 38 Prozent der Nummernbrände identifizierbar waren [12].

#### B) Mikrochip-Transponder

#### Material und Methoden

Bei 428 Pferden in 24 Betrieben wurde mit drei Lesegeräten (A: Minimax II; B: i-Max plus; C: Isomax V; Virbac, Bad Oldesloe) die Ablesbarkeit eines Mikrochips überprüft und die abgele-

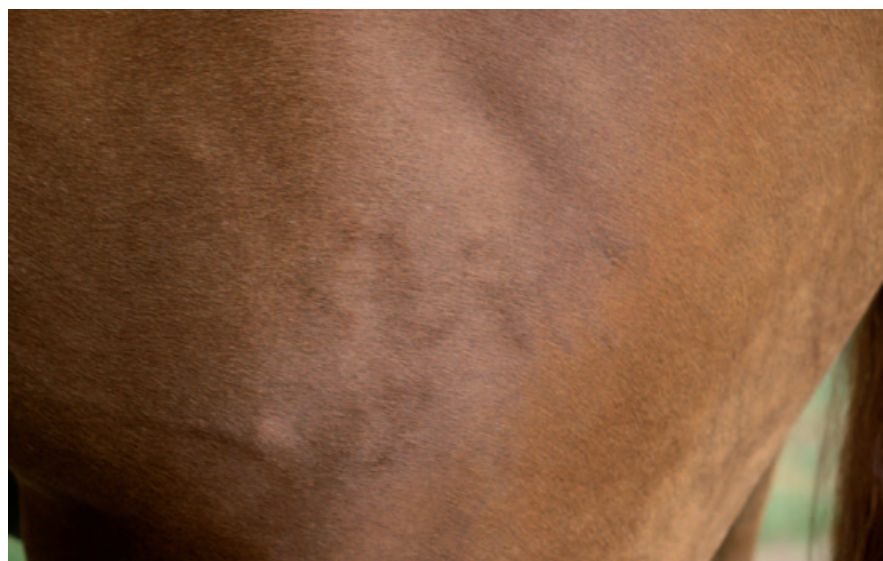

Abb. 4: Unleserliches Brandzeichen  
Verbandszeichen: Deutsches Sportpferd; Nummernbrand nicht identifizierbar (soll lauten: 74)

Foto: Aurich

sene Nummer mit den Angaben im Equidenpass verglichen. Die Pferde waren zwischen unter einem Jahr und 16 Jahren alt.

## Ergebnisse

Die Ablesbarkeit der Mikrochips unterschied sich zwischen den Lesegeräten und betrug auf der gechippten Halsseite mit den Geräten A, B und C 93,5 Prozent, 89,7 Prozent und 100 Prozent. Von der gegenüberliegenden Halsseite wurden mit den Geräten A, B und C jeweils 21,5 Prozent, 26,9 Prozent und 89,5 Prozent der Mikrochips abgelesen. Die Zeit bis zum Auffinden des Mikrochips betrug maximal 25 Sekunden. Alle Mikrochips lagen an oder nahe der Implantationsstelle.

## Beurteilung

Mit einem guten Lesegerät können bei Pferden Mikrochips in jedem oder fast jedem Fall abgelesen werden. Eine Migration des Mikrochips wurde nicht beobachtet. Die eigenen Ergebnisse bestätigen hinsichtlich der Ablesbarkeit von Mikrochips bei Pferden frühere Untersuchungen an kleinen Tierzahlen [9,13].

## Zusammenfassende Beurteilung

Das Setzen eines Brandzeichens als auch die Implantation eines Mikrochips führen bei Fohlen zu einer ähnlichen, insgesamt geringen, akuten Stressreaktion. Bei 89 Prozent der untersuchten Pferde mit Heißbrand wurden histologische Veränderungen nachgewiesen, die auf verheilte Verbrennungen hinweisen. Der partielle oder totale Verlust von adnexalen Hautstrukturen weist auf eine Verbrennung 3. Grades hin, die mit ca. Handgröße in eine sensibel innervierte Haut gesetzt wurde. Als Komplikation des Heißbrandes kommt es vereinzelt zu einer offenen, chronisch-aktiven, möglicherweise bakteriell infizierten Entzündung. Das in einem Gutachten für das Land Schleswig-Holstein [11] beschriebene Fehlen von Läsionen an der Brennstelle konnte in der eigenen Studie nicht bestätigt werden und muss auch unter Berücksichtigung der Pathogenese von Verbrennungen 3. Grades kritisch hinterfragt werden.

Alle gechippten Pferde wiesen an der Implantationsstelle klinisch keine Veränderungen auf. Bei 81 Prozent der gechippten Pferde wurde eine bindegewebige Abkapselung des Transponders mit fehlender oder minimaler

entzündlicher Reaktion festgestellt. Bei drei Pferden (19 Prozent) bestanden im Kontaktbereich zum Transponder mittel- bis hochgradige Fremdkörperreaktionen, die in zwei Fällen auch mit einer bindegewebigen Demarkation des Transponders einhergingen.

Die vergleichsweise großflächige Verbrennung durch den Heißbrand und das Risiko einer komplizierten Heilung sowie das kleine Risiko einer fokal begrenzten Entzündung durch den Mikrochip, deren klinische Relevanz bislang nicht bekannt ist, sprechen für eine Kennzeichnung mittels Mikrochip. Bei den derzeit verwendeten Mikrochips ist das Risiko von lokalen Entzündungsreaktionen als sehr gering einzuschätzen. Ob die Entzündung auf den Mikrochip selbst oder auf unsauberes Arbeiten bei der Implantation zurückzuführen ist, kann anhand der eigenen Studien nicht abschließend beurteilt werden. Durch neue Beschichtungsmaterialien kann die Verträglichkeit der Mikrochips weiter verbessert werden und in Kürze stehen kleinere Mikrochips als bisher zur Verfügung, sodass noch geringere Reaktionen zu erwarten sind.

Brandzeichen erlauben im Gegensatz zu Mikrochips keine eindeutige und zuverlässige Identifizierung von Pferden. Das betrifft vor allem den Nummernbrand, der zusammen mit Alter, Geschlecht und Signalement die Zuordnung von Pferd und Equidenpass ermöglichen soll. Das angebliche Fehlen morphologischer Veränderungen beim Heißbrand in einem Gutachten des Landes Schleswig-Holstein [11] könnte darauf hinweisen, dass aufgrund der schlechten Erkennbarkeit des Heißbrandes nicht repräsentative Gewebeproben für die histologische Analyse entnommen und untersucht wurden.

Zusammenfassend belegen wissenschaftliche Studien derzeit keine Überlegenheit von Brandzeichen gegenüber der Transponderkennzeichnung.

**Anschrift der Autoren:** Prof. Dr. Christine Aurich, Veterinärmedizinische Universität Wien, Graf-Lehndorff-Institut für Pferdewissenschaften und Klinik für Pferde, A-1210 Wien  
 Prof. Dr. Jörg Aurich, Veterinärmedizinische Universität Wien, Geburtshilfe, Gynäkologie und Andrologie, A-1210 Wien  
 Prof. Dr. Wolfgang Baumgärtner, PhD/Ohio State Univ., Dr. Peter Wohlsein, Stiftung Tierärztliche Hochschule Hannover, Institut für Pathologie, 30559 Hannover

## Literatur

- [1] Erber, R.; Wulf, M.; Becker-Birck, M.; Kaps, S.; Aurich, J.E.; Möstl, E.; Aurich, C. (2012): Physiological and behavioural responses of young horses to hot iron branding and microchip implantation. *Vet. J.* 191:171–175
- [2] Schmidt, A.; Möstl, E.; Wehnert, C.; Aurich, J.; Müller, J.; Aurich, C. (2010): Cortisol release and heart rate variability in horse during road transport. *Horm Behav.* 57:209–215
- [3] Becker-Birck, M.; Schmidt, A.; Lasarzik, J.; Aurich, J.; Möstl, E.; Aurich, C. (2012): Cortisol release and heart rate variability in sport horses participating in equestrian competitions. *J Vet Behav*, im Druck (doi: 10.1016/j.jveb.2012.05.002)
- [4] Erber, R.; Wulf, M.; Rose-Meierhöfer, S.; Becker-Birck, M.; Möstl, E.; Aurich, J.; Hoffmann, G.; Aurich, C. (2012): Behavioral and physiological responses of young horses to different weaning protocols. *Stress* 15:184–194
- [5] Lindegaard, C.; Vaabenggaard, D.; Christophersen, M.; Ekstrom, C.; Fjeldborg, J. (2009): Evaluation of pain and inflammation associated with hot iron branding and microchip transponder injection in horses. *Am J Vet Res.* 70:840–847
- [6] Pollmann, U. (1998): Belastung von Fohlen durch die Kennzeichnung mit Transponder im Vergleich zum Heißbrand. *Tierärztl Umschau*, 53:183–186
- [7] Weber, K. (2011): Untersuchung von Fohlen beim Scheren und Brennen im Bereich des linken Oberschenkels. Bachelorarbeit, Inst Tierzucht Tierhaltung, Universität, Kiel
- [8] Wilmore, D.W.; Long, J.M.; Mason, A.D.; Skreen, R.W.; Pruitt, B.A. (1974): Catecholamines: Mediator of the hypermetabolic response to thermal injury. *Ann Surg.* 180:653–668
- [9] Gerber, M.I.; Swinker, A.M.; Staniar, W.B.; Werner, J.R.; Jedrzejewski, E.A.; Macrina, A.L. (2012): Health factors associated with microchip insertion in horses. *J Equine Vet Sci.* 32:177–182
- [10] Aurich, J.E.; Wohlsein, P.; Wulf, M.; Nees, M.; Baumgärtner, W.; Becker-Birck, M.; Aurich, C. (2012): Readability of branding symbols in horses and histomorphological alterations at the branding site. *Vet J*, im Druck (doi: 10.1016/j.tvjl.2012.07.006)
- [11] Steinkraus, V. (2011): Morphologisch-strukturelle Hautuntersuchungen bei Pferden nach Kennzeichnungsmethoden mittels Heißbrand und Transponder-Implantation. [www.schleswig-holstein.de/Umwelt-Landwirtschaft/DE/Startseite/Schenkelbrand.html](http://www.schleswig-holstein.de/Umwelt-Landwirtschaft/DE/Startseite/Schenkelbrand.html) (11. 7. 2012)
- [12] Meyer, H. (1997): Schmerz, Heißbrand und Transponder – Zur Funktion und zur tierschutzrechtlichen Relevanz des Heißbrandes sowie alternativer Kennzeichnungsverfahren beim Pferd. FN-Verlag, Warendorf
- [13] Stein, F.J.; Geller, S.C.; Carter, J.C. (2003): Evaluation of microchip migration in horses, donkeys, and mules. *J Am Vet Med Ass.* 223:1316–1319